Thesis
TÜBINGEN
1967

Aus dem Medizinischen Strahleninstitut der Universität Tübingen
Direktor: Prof. Dr. R. Bauer

Bestrahlungsergebnisse bei Mediastinaltumoren

Inaugural-Dissertation
zur
Erlangung des Doktorgrades der Medizin
einer
Hohen Medizinischen Fakultät
der
Eberhard-Karls-Universität
zu Tübingen

vorgelegt von
Mechtild Bartholomé
aus Daun/Eifel

9184
LANE MEDICAL LIBRARY OF
STANFORD UNIVERSITY
300 PASTEUR ROAD
PALO ALTO, CALIFORNIA

Digitized by the Internet Archive
in 2026

https://archive.org/details/IA40153519_0075

Aus dem Medizinischen Strahleninstitut der Universität Tübingen
Direktor: Prof. Dr. R. Bauer

Bestrahlungsergebnisse bei Mediastinaltumoren

Inaugural-Dissertation
zur
Erlangung des Doktorgrades der Medizin
einer
Hohen Medizinischen Fakultät
der
Eberhard-Karls-Universität
zu Tübingen

vorgelegt von
Mechtild Bartholomé
aus Daun/Eifel

D e k a n : Professor Dr. F. L e m b e c k

1. Berichterstatter: Dozent Dr.med. U. F e i n e

2. Berichterstatter: Professor Dr.med. R. B a u e r

M E I N E N E L T E R N

Inhaltsverzeichnis

Seite

Einleitung 1

1. Historischer Rückblick 1
2. Häufigkeit der Tumoren 1
3. Fragestellung dieser Arbeit 1

Probleme der Diagnose bei Mediastinaltumoren ... 2

1. Zur Symptomatologie 2
2. Zur Histologie 6

Behandlungsmöglichkeiten des Mediastinaltumors 9

1. Literaturübersicht 9
2. Behandlungsmethoden 9
   a) Operation 10
   b) Bestrahlung 10
   c) Kombinationsbehandlung 12
3. Überlebungszeit 13

Das eigene Krankengut und seine Auswertung 14

1. Allgemeines 14
   a) Histologie 14
   b) Alters- und Geschlechtsverteilung 15
   c) Symptomatologie 18
   d) Lokalisation 23
2. Therapieerfolg, bezogen auf
   a) Behandlungsmethoden, Operation Bestrahlung, Kombinationstherapie 24
   b) Bestrahlungsmethode und Bestrahlungsdosis 30
   c) Histologie 32
3. Kritische Bemerkung zur Auswahl des Materials und der Überlebungszeit der Mediastinaltumoren in der Literatur 32

Diskussion 34

Zusammenfassung 36

Literaturverzeichnis 37

Einleitung

Von den Erkrankungen des Mediastinums ist der maligne und der benigne Tumor am häufigsten.

KIENBÖCK definierte 1905 zum ersten Mal den Mediastinaltumor (MT), als verdrängender Tumor zwischen den Pleurablättern, dem Sternum und der Brustwirbelsäule. Es folgen Einzelberichte von SCHWARZ, ELISCHER , ENGEL, HAENISCH und LAWRENCE. Die Operation, das einzige therapeutische Mittel, war zu dieser Zeit noch mit einer Mortalitätsquote von 34,5 % belastet (SAUERBRUCH 1925).

LENK schlägt 1929 die Röntgenbestrahlung als Behandlungsmethode vor. Jedoch werden nur von wenigen erfolgreichen Ergebnissen berichtet. 1952 veröffentlichten HERBIG und Mitarbeiter eine umfassende Arbeit über die MT.

Im Vergleich zu anderen Neubildungen ist der MT selten. KOTT 1922 berichtet von 2880 Autopsien, unter denen sich 24 MT nachweisen ließen. K.H. BAUER 1963 fand bei 7000 Sektionen nur 7 MT. HERBIG und Mitarbeiter 1959 haben 1372 im Weltschrifttum zusammengestellt.

In der vorliegenden Arbeit sollen 77 mit ionisierenden Strahlen behandelte MT untersucht werden. Das Material wird nach der Histologie, Symptomatologie, Alters- und Geschlechtsverteilung und Lokalisation der Tumore ausgewertet. Alle histologisch gesicherte Lymphogranulome mit mediastinalem Befall wurden in diese Untersuchung nicht einbezogen.

Es wird gefragt, zu welchem Zeitpunkt des Tumorwachstums, welche spezifische Therapie eingesetzt werden soll.
Zur Diskussion steht die chirurgische Totalextirpation, die Bestrahlung mit den verschiedenen Methoden und Dosis, die cytostatische Behandlung oder eine Kombinationstherapie.

Da die Ansichten über die zweckmäßigste Therapie der MT auseinandergehen, sollen hier die Behandlungsergebnisse der MT des Medizinischen Strahleninstituts der Universität Tübingen kritisch analysiert werden.

Probleme der Diagnose bei Mediastinaltumoren

1. Zur Symptomatologie

Aus klinisch-praktischen Gründen unterteilt man den Mediastinalraum. Bisher hat sich aber keine einheitliche Begrenzung der verschiedenen Abschnitte gefunden, weil die Autoren vom operativen oder röntgenologischen Blickpunkt aus urteilten.

So spricht HUZLY (1960) von einem prä-, supra- und retrocardialen Raum; LODIN (1957) von einem vorderen, hinteranoberen und hinteren-unteren Mediastinum. Dabei werden nicht alle Gebiete des Mediastinums erfaßt. TWINNIG (1950), ZUPPINGER (1952) gliedern es in drei Frontalräume:

1. Retrosternaler oder vorderer Mediastinalraum
2. Mittlerer Mediastinalraum
3. Hinterer Mediastinalraum,

die durch das Sternum, große Gefäße und Herz, Trachea und Wirbelsäule begrenzt werden.

Diese Einteilung wurde von MÜLLY (1956), KRAUS und F. STRNAD (1963) übernommen. Im Röntgenbild ist es schwierig einen mittleren Mediastinalraum scharf abzugrenzen. Deshalb haben HERBIG, GANZ und VIETEN (1952) diese Einteilung vereinfacht und sprechen vom:

vorderen Mediastinum	oben mitte unten
hinteren Mediastinum	oben mitte unten

Diese Einteilung ist heute allgemein anerkannt und wurde von unserem Institut übernommen.

Da das Mediastinum größtenteils durch Weichteile begrenzt wird, ist es raumfordernden Prozessen gegenüber sehr anpassungsfähig. Das erklärt die große Symptomarmut des MT. Viele MT sind Zufallsbefunde bei Reihenröntgenuntersuchungen, und RINGERTZ (1956) gibt an, daß 61 % der Fälle bei Routineuntersuchungen entdeckt wurden, FRIED (1956) sogar 90 %.

WELLAUER (1963) und KUNZE (1963) unterscheiden subjektive und objektive Symptome:

Subjektive Symptome sind: Kopfschmerzen, Nasenbluten, Atemnot, Reizhusten, Schluckbeschwerden, Schmerzen in den Armen und hinter dem Brustbein. Die Anamnese gibt nur allgemeine Hinweise, weil diese Symptome nicht streng spezifisch für MT sind.

Bei den objektiven Symptomen muß man die morphologisch-anatomischen Veränderungen von den funktionellen Adaptationsmechanismen unterscheiden. In der Reihenfolge krankhafter Symptome rangieren solche von Seiten der Nerven und Gefäße an erster Stelle:

a) Werden Nerven, die im Mediastinum verlaufen, mit in das Tumorwachstum eingeschlossen, so entstehen: Schmerzen, Heiserkeit, Singultus, Zwerchfellparesen, Anisokorie, Horner'sches Syndrom, einseitige Rötung des Gesichtes, Interkostalneuralgien.

b) Die venöse Einfluß-Stauung (Vena-cava-Syndrom) tritt erst auf, wenn der Venendruck in der oberen Körperhälfte um das 5-fache (bis 35 mmHg) erhöht ist (K.H. BAUER und STOFFREGEN, 1958). Als Frühsymptome sind Nasenbluten, Schwindel, Kopfschmerz und Sehstörungen zu werten. In ausgeprägten Fällen, z.B. bei raschem Verschluß der Vena cava superior, findet man Oedeme an Hals (STOCK'scher Kragen), Kopf und den oberen Extremitäten sowie Cyanose.

Diese Befunde sollten immer an die Möglichkeit denken lassen, daß ein MT vorliegen könnte. Die Angaben im

Schrifttum über die Häufigkeit der Einfluß-Stauung bei MT differieren deutlich:

	Einflußstauung bei MT in %
H. Kunze, 1963	75 %
Scheshter und Maray, 1954	75 %
Lindskog und Liebow, 1953	40 %
Holmes, 1963	30 %
Roswit und Kaplan, 1953	22,5 %

c) Als weitere Symptome treten Kompressionserscheinungen der Lymphgefäße und der Trachea auf, die zum Chylothorax bzw. zur Stenose führen können. Erst im fortgeschrittenen Stadium des Tumorwachstums werden die Speiseröhre, das Herz und die Arterien in ihren Funktionen gestört.

Alle diese Symptome sind von Größe, Wachstum, Charakter und Lage des Tumors abhängig.

d) Die wichtigste Rolle bei der Analyse des MT spielt die röntgenologische Untersuchung.

Die Röntgenaufnahme des Thorax in zwei Ebenen legt die Lokalisation und die pathologischen Beziehungen des Tumors zu den Mediastinalorganen fest.

Weiterhin sind die Konturen des raumbeschränkenden Prozesses zu bestimmen; allerdings muß gesagt werden, daß sowohl benigne, als auch maligne Tumoren, soweit letztere nicht infiltrierend wachsen, das Bild einer scharfen Begrenzung aufweisen (KRAUS, 1963).

Randbewegungen im Flächen- und Elektrokymogramm klären die Frage nach Eigenpulsation durch Gefäßerweiterungen. Eine fehlende Incisur und ein verlangsamter systolischer Anstieg sprechen für eine Neubildung im Mediastinum. So wird der Pulsationsstop als markantes Diagnostikum des Bronchial-Ca verwertet (LISSNER, 1963).

Spezialuntersuchungsmethoden mit und ohne Verwendung eines Kontrastmittels, einzeln oder in Kombination, sollen zur Sicherung der Diagnose führen. Die Oesophagusdarstellung schließt einen infiltrativ wachsenden Tumor des Oesophagus oder des Mediastinums aus, sowie ein Oesophagusdivertikel oder einen Megaoesophagus. Analoge Schlüsse können aus der Bronchographie, der Bronchoskopie und dem Pneumothorax gezogen werden (OLIVA, 1963).

Durch Venographie mit Serienaufnahmen sind Mediastinalzysten, durch Aortographie Aortenaneurysmen gut darzustellen, was zum Ausschluß eines Mischtumors wichtig ist, da beide ähnliche Röntgenphänomene verursachen (LISSNER, 1963).

Die Mediastinoskopie nach der Methode von CARLENS, die durch ein langes Mediastinoskop das hintere und vordere Mediastinum, die Unterlappenbronchie und die Region lateral des Aortenbogens exploriert, klärt nach MAAßEN, 1962, die Frage der Operabilität des Tumors, vermeidet die Probethorakotomie und erlaubt das Absaugen von Mediastinalcysten, Probeexisionen, Lymphknotenexisionen, besonders bei der Boek'schen Sarkoidose. Jedoch sollten die Gefahren der Blutungen, des Chylothorax und des Pneumothorax nicht unterschätzt werden (SPECHT, 1965). Aus diesen Gründen wird diese Untersuchungsmethode von VIETEM, 1963, STEIM, 1963, K.H. BAUER und STOFFREGEN, 1958, als Routineuntersuchung abgelehnt.

Versuche, Tumore durch das Ultraschallphänomen zu lokalisieren, sind über das Versuchsstadium noch nicht gediehen.

Neben all diesen Hilfsmitteln bleibt die genaue Beobachtung des Patienten und eine genaue Analyse des Röntgenbildes von wesentlicher Bedeutung.

2. Zur Histologie

Im Mediastinum finden sich fast alle Gewebsarten, die für die Entwicklung einer Neubildung in Frage kommen. Eine Klassifikation ist daher schwierig und im Schrifttum nicht einheitlich.

In der amerikanischen Literatur werden Mesenchymtumoren von Lymph- und Blutgefäßtumoren unterschieden (PACHTER, 1963).K.H. BAUER und STOFFREGEN, 1958, teilen die Tumoren nach ihrer Zugänglichkeit ein und versuchen sie erst dann nach ihrer Zugehörigkeit zu gliedern.

Diese l o k a l i s t i s c h e Einteilung ist der h i s t o l o g i s c h e n Klassifikation von HERBUG, GANZ und VIETEN, 1952, gegenüberzustellen, die von MÜLLY, 1956, SCHERER, UHLENDORF, 1961, KUNZE, 1963, und vielen anderen Autoren übernommen wurde. Sie unterscheiden primäre und sekundären MT und Pseudo-MT.

P r i m ä r e MT sind solche Neugebilde, deren Muttergewebe im Mediastinum liegen, gleichgültig, ob sie ein gut- oder bösartiges Wachstum haben.

A) Mesoblastgeschwülste

1. Fibrome, Lipome, Chondrome, Osteome, Xanthome, Myxome, Angiome, Sarkome (einschließend deren Mischformen).
2. Rhabdo- und Leiomyome
3. Neurofibrome

B) Ektoblastgeschwulste

1. Papillome, Adenome, Epitheliome, Carcinome
2. Neurogene Geschwülste (außer Neurofibrome)

C) Endoblastgeschwülste: Endotheliome

D) Mischgeschwülste

1. Teratoide Blastome und Cysten
   a) Epidermoidcysten (eigentliche Ektoblastbeschwülste)
   b) Dermoidcysten (Ekto- und Mesoderm)
   c) Teratome, z.T. cystisch (Ekto-Meso- und Endoderm)

2. Vorderdarmcysten (Meso- und Ektoderm)
   a) Cysten des Digestionstraktes
   b) Cysten des Respirationstraktes.
3. Sogenannte dünnwandige oder Mesothelcysten (eigentlich Mesoblastgeschwülste)
   a) Perikardcölom-, Pleuracölomcysten
   b) cystische Lymphangiome

E) Thymusgeschwülste

F) Schilddrüsengeschwülste.

S e k u n d ä r e MT sind im Mediastinum lokalisierte Metastasen. Das Mamma-Carcinom und das Seminom setzen am häufigsten mediastinale Metastasen.

Lymphogranulomatöse und leukämische mediastinale Herde, das BOECK'sche Sarkoid, tumorartige Lymphknotentuberkulose und erworbene, z.B. parasitäre Cysten, zählen zu den P s e u d o t u m o r e n . Andererseits werden Geschwülste des Oesophagus, der Trachea und zentrale Bronchial-Carcinome sowie primäre und sekundäre Blastome des Herzens im allgemeinen nicht als MT aufgefaßt.

Eine histologische Einstufung eines MT zur Lebenszeit des Patienten ist schwierig. Das ist zunächst in der genannten Symptomarmut des Tumors begründet und in dem lebensbedrohlichen Zustand, in dem die Patienten eingeliefert werden. Eine Probeexision bringt nach unseren Erfahrungen nicht immer eine Klärung. Bei 12 derartigen Eingriffen konnten histologisch in 4 Fällen ein maligner Tumor gesichert werden, ohne dessen Muttergewebe feststellen zu können. In 8 Fällen konnte nur eine Verdachtsdiagnose ausgesprochen werden.

SCHERER, UHLENDORF, 1961 und SAUPE, 1944, suchen diese Frage durch probatorische Bestrahlung des MT zu klären und haben eine Strahlensensibilitäts- bzw. Strahlenresistenzskala der verschiedenen MT ausgearbeitet: Mesoblastgeschwülste sind strahlensensibel und schrumpfen bei einer Herddosis von 2.000 - 3.000 R., Ektoblast-

geschwülste und Carcinommetastasen zeigen erst nach 5.000 R eine Reaktion, während bei den Mischtumoren eine Bestrahlung ohne Erfolg bleibt.

OESER, 1954 und v. BRAUNBEHRENS, 1965, lehnen diese probatorische Bestrahlung ab, da der Operationstermin ihrer Ansicht nach unnötig hinausgezögert wird und genügend andere diagnostische Hilfsmittel zur Verfügung stehen.

KÄRCHER und KATO, 1966 (siehe BECKER, 1966) zeigten, daß die Gesamtaktivität von LDH und MDH im Serum nach einmaliger Bestrahlung je nach der Strahlensensibilität des Tumors ansteigt. Diese Methode könnte neue Wege zur Abklärung der MT zeigen.

Die Schwierigkeit, die MT histologisch einzugliedern, bestätigen folgende Literaturangaben:

	Zahl der MT	Hist. der gesicherte TM in %
Holmes, 1963	772	10 %
Schinz, 1937	33	30 %
Bastecky, 1964	214	34 %

Behandlungsmöglichkeiten des Mediastinaltumors

1. Literaturübersicht

Die Ansichten über die Behandlung des MT sind gegensätzlich,und hier sollen nur die wichtigsten Ursachen dafür besprochen werden.

RINGERTZ, 1956, BECKER, 1961, GEORGESCA und Mitarbeiter, 1963, zählen die mediastinale Form der Lymphogranulomatose zu den Mediastinaltumoren. GOIA, 1935, und HANGANATZ, 1944, fanden in 120 Lymphogranulomatosefällen eine mediastinale Manifestation. STEINBERGER, 1955, berichtet von Lympho-Sarkomen, die sich aus einer Lymphogranulomatose entwickelt haben. - Dennoch sollte die Lymphogranulomatose von den übrigen MT getrennt werden, da ihr Verlauf und ihre Behandlungsweise von der des MT im engeren Sinne verschieden und ihre Prognose weitaus günstiger ist.

Eine weitere Schwierigkeit in der Auswertung der Ergebnisse liegt darin, daß mannigfache Behandlungstechniken einem geringen Krankengut gegenüberstehen, an dem die einzelnen Methoden angewandt wurden, so daß eine vergleichbare Auswertung schwer möglich ist.

2. Behandlungsmethoden

Die erfolgreichste Behandlung der MT ist die T o t a l e x s t i r p a t i o n , soweit es sich überhaupt um operable Geschwülste handelt. GREMMEL, 1959, weist nach, daß die Operationsmortalität im Laufe der Zeit von 34,5 % (SAUERBRUCH, 1925) auf 4,2 % (K.H. BAUER, 1958) gesunken ist. MEGERAND, 1961, berichtet sogar von einer 0 %igen Operationsmortalität bei allerdings nur 11 MT.

Gutartige Tumoren des Mediastinums können operativ geheilt werden. Die Exstirpation soll möglichst früh erfolgen, da diese MT durch expansives Wachstum oder Degeneration eine bösartige Entwicklung einschlagen können. So berichtet EDGE, 1962, von 38 Teratomen, von denen 8 % innerhalb von 24 Monaten bösartig entartet sind. Dieselben Patienten zeigten 2 Jahre zuvor ein normales röntgenologisches Thoraxbild.

a) Operation

STRAND, 1954, LIEBSCHER (zitiert nach IRMER, 1959) und VIETEN, 1963, lehnen bei folgenden Symptomen eine Operation ab:

Unbeweglichkeit der Bifurkatio, polycyklische Gebilde mit Ergußbildung, Phrenikus- oder Rekurrenslähmung und Einfluß-Stauung. Dagegen empfehlen IRMER 1959, NACHBUR, 1964, und MEGERAND, 1961, in jedem Falle eine Entlastungsoperation im Sinne einer Brustbeinspaltung oder einer Mediastinotomia longitudinalis, bei der die Histologie des Tumors im Schnellschnitt bestimmt und die Operationsfortsetzung auf dieser sicheren Diagnose aufgebaut werden kann.

b) Bestrahlung

Ist eine Operation nicht mehr möglich, so ist die Strahlen-Therapie Mittel der Wahl.

Je nach der Herddosis, die an den Tumor gebracht werden kann, unterscheidet man eine:

Radikalbestrahlung	5000 R von einer
Palliativbestrahlung	3000 bis 5000 R und
Symptomatische Bestrahlung	bis 3000 R.

BRULE, 1964 (siehe MATHEY), BIRKNER, 1963 und KUTTIG 1962 zeigen, daß eine Dosiserhöhung von 5.500 R bis 7.500 R keine Verlängerung der Überlebenszeit bringt, sondern

nur eine zusätzliche Belastung für den Patienten bedeutet. Die Schwierigkeit,an den Tumorherd von ungefähr 10 cm Tiefe eine Herddosis von 5.000 R zu bringen, ohne daß eine radiogene Pulmonitis mit anschließender Lungenfibrose entsteht,oder die Hauttoleranz überschritten wird, konnte mit der konventionellen Röntgenbestrahlung nicht beherrscht werden. KUTTIG, 1962, JOLLES, 1960 und KOROLEVA, 1963, schlagen aus diesem Grunde die Bewegungsbestrahlung bei umschriebenen Tumoren im vorderen Mediastinum vor und eine Siebbestrahlung bei ausgedehnteren Tumoren und Einfluß-Stauung.

Besseren Erfolg zeigt die Hochvoltbestrahlung (du MESNIL DE ROCHEMONT 1958, BIRKNER und HINZ 1963). Man erreicht eine Herddosis von 5.000 R, ohne die Hauttoleranz zu überschreiten; jedoch erhöht sich bei dieser Therapie die Gefahr der Lungenfibrose, besonders in den Lungenanteilen, die hinter Weichteilen liegen, da hier die Absorptionsdosis erhöht sein kann (BIRKNER 1963).

Die palliative Bestrahlung wird immer dann angewandt, wenn der Patient von seiner quälenden Symptomatik befreit werden soll und sein schlechter Allgemeinzustand eine Radikalbestrahlung nicht mehr erlaubt.

Über die Überlebenszeit bei verschiedener Bestrahlungsdosis lassen sich an Hand der Literatur folgende Angaben machen:

	Radikal-bestr.	Palliativ-bestr.	Sympt. Bestr.
STEINBERGER,1955	17 Mon.	9 Mon.	1.8 Mon.
BARONCELLI, 1964	12,8 Mon.	4,3 Mon.	

KUTTIG 1962 empfiehlt eine p r ä o p e r a t i v e Supervolttherapie bei strahlensensiblen Tumoren. Dies verzögert den Operationstermin und bedingt meist eine sekundäre Wundheilung. 20 % der Patienten von WINDOW, 1963, wurden durch die präoperative Bestrahlung inoperabel, da inzwischen Fernmetastasen aufgetreten waren.

Andererseits wird die Recidiv-Neigung der MT durch die Vorbestrahlung herabgesetzt (EICHHORN, 1963).

Wächst der MT disseminiert und generalisiert metastasierend, so wird die c y t o s t a t i s c h e Behandlung eingesetzt. SCHLEGEL, 1958, ISRAEL, 1964 (siehe MATHEY) und KARNOFSKI, 1948, beurteilen die alleinige Chemotherapie erfolgreicher als die Strahlentherapie.

c) Kombinationsbehandlung

SCHULTE-BRINKMANN, 1963, SCHERER, 1961, K.H. BAUER, 1958, ROSWIT, 1953, MATHEY, 1964 und GELLER, 1963 führten eine erfolgreiche "Kombinationstherapie" mit Bestrahlung und Cytostatika durch. Es bleibt die Frage, ob diese Chemotherapie vor, während oder nach der Bestrahlung durchgeführt werden soll.

Jede cytostatische Behandlung voo r der Bestrahlung wird von KLEIBEL, 1966, und GELLER, 1963, abgelehnt; dazu zählt auch die postoperative Metastasen- und Recidiv-Prophylaxe mit Chemotherapeutika, da die Knochenmarksfunktionen zu stark geschädigt werden und eine Radikalbestrahlung behindert werde.

BECKER, 1961, erwartet einen "Additionseffekt", wenn die Chemotherapie w ä h r e n d der zweiten Bestrahlungsserie begonnen wird, da die Cytostatica die Tumorzelle in einem anderen Stadium schädigen als die Röntgenstrahlen (AGATI, 1965).

Ist der Tumor strahlenresistent und hat nach zwei Bestrahlungsserien keine Änderung gezeigt, so wird man eine Chemotherapie einleiten.

Die Zweckmäßigkeit einer Zusatztherapie mit Cortison ist in letzter Zeit sehr umstritten (KLEIBEL, 1966, PATRASSI 1959), da die Strahlen-Pneumonitis nicht verhindert, das Narbenstadium des bestrahlten Tumors aber hinausgezögert werde. Die subjektive Verträglichkeit der Strahlen- und Chemotherapie wird aber deutlich durch Cortison

während der Behandlung gesteigert (SCHULTE-BRINKMANN, 1963).

Die Ansprechbarkeit des Tumors auf die Cortisontherapie ist von seinem histologischen Aufbau abhängig. Unter hohen Prednison- oder Prednisolongaben verschwinden Sarkome oft röntgenologisch vollständig, während Carcinome eine geringe Reaktion zeigen.

Die Überlebenszeit der an einem Mediastinaltumor erkrankten Patienten ist kurz, und RUBIN, 1963, und IRMER, 1959, vergleichen den schnellen Tod oder die kurze Überlebenszeit mit der des Bronchialcarcinoms.

Das eigene Krankengut und seine Auswertung

1. Allgemeines

In den Jahren 1950 bis 1965 wurden 77 Patientinnen mit der Diagnose Mediastinaltumor, ausgeschlossen die Lymphogranulome mit mediastinaler Manifestation, im Strahleninstitut der Universität Tübingen behandelt.

6 Patienten wurden nach der Radikaloperation des Tumors bestrahlt. Alle übrigen Fälle waren inoperabel.

a) Histologie

Histologisch konnten 47 Fälle gesichert werden. Die pathologisch-anatomische Diagnose erfolgte durch das pathologische Institut der Universität Tübingen (Dir. Prof. Dr. LETTERER bzw. ab 1965 Dir. Prof. Dr. BOHLE)[1]. Die Klassifizierung wurde von HERBIG, GANZ und VIETEN übernommen und teilt sich wie folgt auf:

39 P r i m ä r e MT, davon

18	Mesoblastgeschwulste,	davon
	Fibrosarkom	3
	Myxosarkom	1
	Lymphosarkom	8
	Rundzellsarkom	1
	Retothelsarkom	5
16	Ectoblastgeschwulste,	davon
	Bronchial-Carcinom	15 (nur Mediastinaltumore)
	7 kleinzellige Bronchial-Ca	
	4 Plattenepithel-Ca	
	4 Unklass. Ca.	
	Ca-medullare	1

- - - - -

1) Für die freundliche Überlassung der pathologischen Befunde danke ich dem Direktor des pathologischen Instituts der Universität Tübingen, Prof. Dr. Bohle

2 Mischtumoren
Teratome 2
3 Thymusgeschwulste
Thymom 3

8 S e k u n d ä r e MT, davon
2 Mamma-Carcinome
5 Plattenepithel-Carcinome
1 Seminom

30 Fälle blieben histologisch ungeklärt, sei es, daß die Probe-Excision eine bösartige Zellvermehrung ohne genaue Differenzierung ergab, oder der Patient in einem so schlechten Zustand eingeliefert wurde, daß wegen des akut bedrohlichen Zustandes auf eine P.E. verzichtet wurde. Alle diese Patienten zeigten symptomatisch und röntgenologisch charakteristische Befunde eines MT und konnten in das Untersuchungsmaterial mit aufgenommen werden.

Die Überlebungszeit wurde vom 1. Bestrahlungstag bis zum Todestag gerechnet. Bei noch lebenden Patienten bezieht sie sich auf den 1.1.1966.

b) Alters- und Geschlechtsverteilung

Über die Al ers- und Geschlechtsverteilung soll Abb. I Auskunft geben. Sie demonstriert den bevorzugten Befall des männlichen Geschlechtes (2,7 : 1). MOLANDER und IRMER geben eine Geschlechtsverteilung der Lymphosarkome von 2:1 an.

In der Altersverteilung und Histologie, Abb. II, zeichnen sich zwei Häufigkeitsmaxima ab: Das erste liegt in der 2. Lebensdekade, histologisch waren es hier zum größten Teil Mesoblasttumore; in der 5. Lebensdekade herrschte der Ektoblasttumor vor.

ALTERS - UND GESCHLECHTSVERTEILUNG BEI DEN 77 FÄLLEN

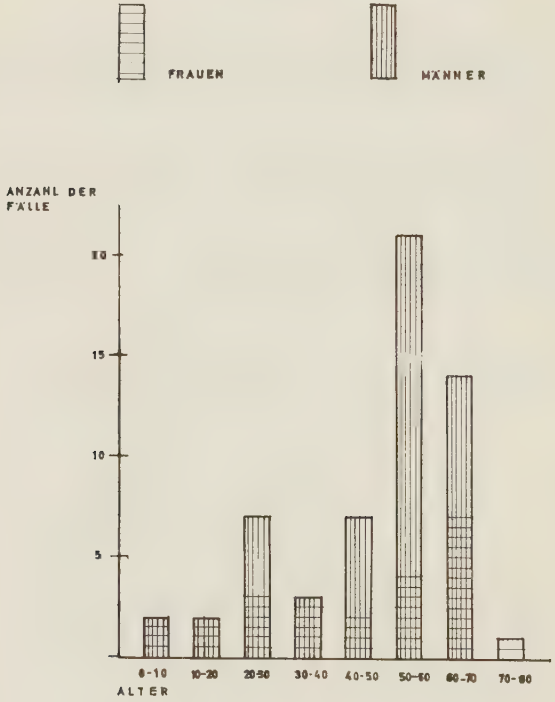

ABBILDUNG I

ALTERSVERTEILUNG UND HISTOLOGIE

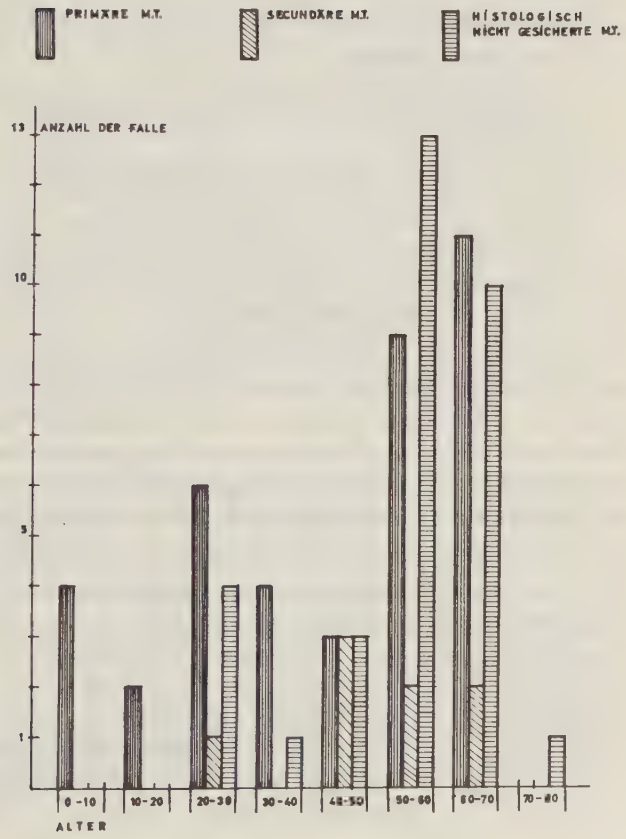

ABBILDUNG II

c) Symptomatologie

In der Symptomatik wurden einige objektive Zeichen verfolgt:

40 % der Patienten klagten über Nervensymptome, durch Nervenreizung bedingte Symptome, sei es Stechen unter dem Brustbein oder bei 15 % Schulterschmerzen.

45 % der Patienten hatten eine Ruhedyspnose verbunden mit einer Cyanose.

32 % der Patienten wurden durch einen hartnäckigen Husten gequält.

48 % der Patienten zeigten eine Einfluß-Stauung (vgl. S. 4).

Bei einer vergleichenden Kontrolle der Symptome der Lymphogranulomatose (80 Fälle) und den übrigen MT ergaben sich folgende Zusammenhänge:

In 41 Fällen zeigte die Lymphogranulomatose eine mediastinale Manifestation, jedoch klagten die Patienten selten über Schmerzen, und nur in einem einzigen Fall wurde eine Einfluß-Stauung festgestellt (51-jähriger Mann). Dieses Symptom scheint also spezifisch für die übrigen MT in unserem Untersuchungsmaterial zu sein und ist als differentialdiagnostisches Hilfsmittel gut zu benutzen.

Mit einer durchschnittlichen Herddosis von 2.000 R wurde die Einfluß-Stauung beherrscht.

Dazu Fall 1:

W. FRIEDA — Krankenblatt Nr. 260/65

Anamnese: 1940 vaginale Uterusamputation wegen eines Myoms. In der Zwischenzeit war die Patientin nie krank gewesen.

Am 10.5.1964 tritt Atemnot auf. Das Gesicht wird dabei rot, die Lippen blau und der Hals schwillt an.

Am 14.5.1964 kommt es zu einem Erstickungsanfall und der Arzt stellt einen retrosternalen Tumor fest. Später starke Gesichtscyanose, Einfluß-Stauung, die Hals und Arme erfaßt, Stridor, Erbrechen und Hustenanfälle.

Am 27.5.1964 wird sie in die chirurgische Universitäts-Klinik Tübingen eingewiesen. Der schlechte Allgemeinzustand erlaubt keine Probeexcision.

Therapie: Bestrahlung vom 5.6.1964 bis 11.7.1964
Rechtes Lungenfeld mit 5.000 R Telecobalt belegt.

Röntg.Bild: MT im oberen Mediastinum dem rechten Hilus aufsitzend, Oesophagus-Passage behindert und Trachea auf der Jugulumhöhe eingeengt.

18.6.1964 deutliche Verkleinerung des MT, Einfluß-Stauung verschwunden (siehe Bilder, S. 20).

Auch die Röntgenbilder zeigen einen deutlichen ersten Tumorrückgang (s.S. 20).

Am 27.4.1965 Wiederaufnahme, da der rechte Hilusschatten sich vergrößert und derbe Drüsenpakete in der rechten Supraclaviculargrube festgestellt werden. 11.5.1965 Probeexcision.

Histol.: kein sicherer Anhalt für Tumorgewebe.
21.5.1965 a) Brochoskopie: kein pathologischer Befund
b) Mediastinoskopie: kann nicht durchgeführt werden, da im Bereich der Tracheavorderseite derbe, mit dicken Venen durchsetzte Gewebsmassen vorhanden waren, zurückzuführen auf die vorhergehenden Bestrahlungen.

5.0.1964 18.6.1964

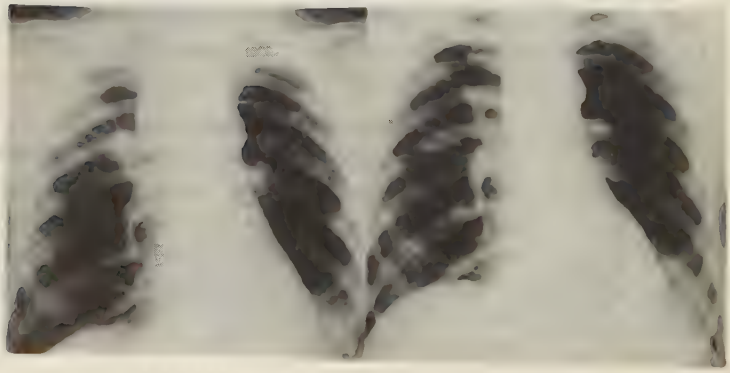

9.6.1964 2.7.1964

Vom 27.4. bis 4.6.1965 wird das vordere Mediastinum mit 4.050 R, 18 MeV Strahlen belegt.

3.11.1965. Die Patientin fühlt sich subjektiv wohl, bis auf eine Heiserkeit, die seit 8 Tagen besteht.

In zwei Fällen verstärkte sich zunächst die Einfluß-Stauung nach 700 R. Die Patienten wurden aber weiter bestrahlt, und nach einer Herddosis von 1.680 bzw. 2.384 R verschwand die Einfluß-Stauung und der Tumor wurde im Röntgenbild kleiner.
Mit der Einfluß-Stauung gingen alle übrigen Symptome, wie Husten, Schmerzen und Cyanose, zurück. Tabelle I zeigt, daß der erste Tumorrückgang von der Strahlensensibilität des Tumors abhängig ist.

d) Lokalisation

Die Lokalisation des Tumors wurde durch das Röntgenbild bestimmt und 99 % aller Tumoren wurden im vorderen Mediastinum gefunden. Das entspricht den Angaben von GERBIG, GANZ und VIETEN, da die Mesoblast-, Ectoblast- und Mischtumoren sich im vorderen Mediastinum manifestieren.

Erster Tumorrückgang bei einer Herddosis von

	500-1000 R	1000-2000 R	2000-3000 R	3000-4000 R	Durchschnittl.
Mesoblastgesch.	3	3	3	2	1900 R
Fibrosarkome	1	1	-	-	935 R
Lymphosarkome	2	-	2	-	1300 R
Rundzell.sarkom	-	1	-	-	1680 R
Retothelsarkome	-	1	1	2	2600 R
Ectoblastgeschw.	4	5	3	1	1577 R
Kleinzell.Ca	1	2	1	1	1280 R
Pflasterepith.	2	2	-	-	1540 R
Unklass.Ca	1	-	2	-	1884 R
Ca-medullare	-	1	-	-	2520 R
Mischtumore	1	-	-	1	2165 R
Sekundäre MT	1	2	1	-	2520 R
Histol. unbekannte MT	1	11	9	4	2165 R
Alle Fälle	10	21	16	8	2000 R

LOKALISATION DER MEDIASTINALTUMOREN.

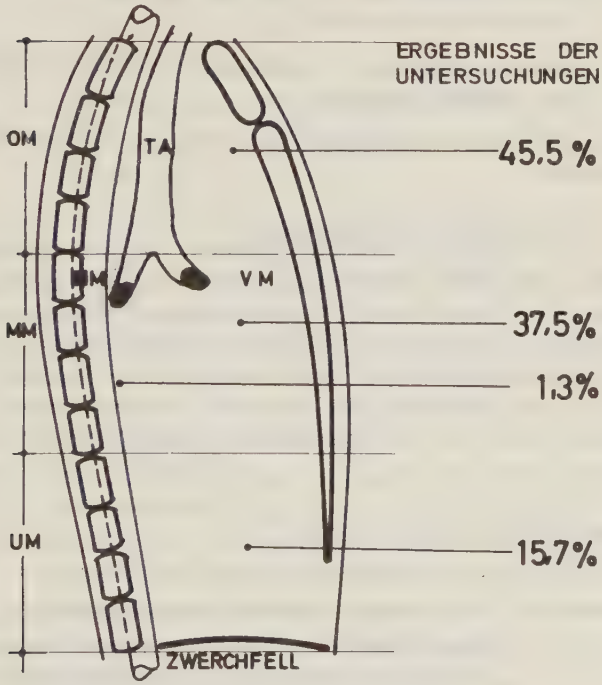

ZEICHENERKLÄRUNG.

TA	=	TRACHEA
OM	=	OBERES MEDIASTINUM
MM	=	MITTLERES MEDIASTINUM
UM	=	UNTERES MEDIASTINUM
HM	=	HINTERES MEDIASTINUM
VM	=	VORDERES MEDIASTINUM

ABBILDUNG III

2. Therapieerfolg, bezogen auf
   a) Behandlungsmethoden: Operation, Bestrahlung, Kombinationstherapie

Das Patientengut kann nach folgenden Behandlungsmethoden gegliedert werden:

1. postoperative Bestrahlung
2. radikale, palliative oder symptomatische Bestrahlung
3. Kombinationstherapie.

Der Erfolg der Behandlung wurde an der Überlebungszeit bemessen.

1. Postoperative Bestrahlung

Bei 6 Patienten konnte der Tumor in toto entfernt werden. Histologisch handelte es sich um 3 Sarkome, 2 Thymome und ein Teratom, das schon bösartig entartet war. Die durchschnittliche Überlebungszeit in Monaten betrug 34 Monate (PACHTER gibt 48 Monate Überlebungszeit an). Heute leben von dieser Bestrahlungsreihe noch 2 Patienten.

Dazu Fall 2

L. Alfred Krankenblatt Nr. 411/59

Anamnese: Der heute 24-jährige Patient hat seit dem 14. Lebensjahr Schmerzen in der linken Brustseite, die besonders bei körperlichen Anstrengungen auftreten. Seit 5 Monaten beginnt eine wachsende Kurzatmigkeit.

Sommer 1958 wird bei einer Durchleuchtung ein "Herzbefund" festgestellt und der Patient in die hiesige chirurgische Universitätsklinik überwiesen.

23.10.1958 Operation: ein dem Herzbeutel aufsitzender Tumor wird entfernt.

Histologie: Thymom

6.11.1958 : 1. Serie mit konventioneller Röntgenbestrahlung

9.3.1959 : 2. Serie mit konventioneller Röntgenbestrahlung. Der Patient erhielt eine 4-Feld-Bestrahlung und insges. eine Herddosis von 3200 R.

Verlauf : Bis 1961 durchgeführte Nachuntersuchungen ergaben kein Recidiv oder Lungenmetastasen.

jetzt : Der Patient lebt heute 7 Jahre nach der Bestrahlung beschwerdefrei.

In weiteren 4 Fällen wurde eine Probethorakotomie durchgeführt und maligne, nichtoperable MT gesichert. Die durchschnittliche Überlebungszeit betrug 6 Monate. Diese Tumore zeigten ein rasches, infiltrierendes und metastasierendes Wachstum, was am Fall 3 demonstriert werden soll:

St. Peter Krankenblatt Nr. 15047/64 med. Klinik

Anamnese: Der 21-jährige Patient spürt seit 3 Monaten ein atemabhängiges Stechen in der linken Brust, das sich in den letzten Wochen verstärkt hat. Außerdem traten Schluckbeschwerden und eine Einfluß-Stauung auf.

Röntgenbild: doppelfaustgroßer, scharf begrenzter Tumor im vorderen, oberen Mediastinum. Trachea nach rechts verdrängt.

10.9.1964 Operation an der hiesigen chirurgischen Universitätsklinik. Tumor kann nur zu 4/5 entfernt werden, da die Tumormassen die Art. Subclavia ummauern.

Histologie: Lymphosarkom vom Thymus ausgehend.

18.9.1964: 4-Feld-Bestrahlung mit $Co.^{60}$, 5300 R HD innerhalb von 3 Wochen.

5.1.1965 Recidivbestrahlung der Supraclaviculargruben mit $Co.^{60}$, 3000 R.

29.3.1965 Metastasen im Epigastrium werden mit 3552 R $Co.^{60}$ belegt.

11.5.1965 Metastasen im linken Unterbauch mit 2700 R $Co.^{60}$ und in der linken Supraclaviculargrube mit 3100 R $Co.^{60}$ bestrahlt.

Nebentherapie: Endoxan 2,5 gr, Dicloren 27,5 mg, Velbe 112,5 mg in 10 Stößen, Natulan 1800 mg, Decortilen-Dauerbehandlung.

7.10.1965 Exitus detalis.

Sektio: Tumorkonglomerat im Retroperitoneum. Linke Niere und Lunge von Metastasen durchsetzt.

2. Radikale, palliative oder symptomatische Bestrahlung

12 Patienten wurden bestrahlt ohne Nebentherapie. Davon konnten 4 Fälle radikal, 4 Fälle palliativ und 4 Patienten symptomatisch bestrahlt werden. Die durchschnittliche Überlebungszeit betrug 7,7 Monate. Zu diesem Krankengut rechnet folgender erfreulicher Fall 4.

B. Brigitte Krankenblatt Nr. 177/62

Anamnese: Seit Weihnachten 1961 bemerkt die heute 22-jährige Patientin beim Atmen ein Stechen in der linken Brust. Sie fand öfters Blut im Sputum und hatte seit 10 Tagen Schmerzen im linken Arm.

Röntgenbild: Faustgroßer, polycyclischer begrenzter Hilus-Tumor links im vorderen Mediastinum.

Befund: Venenstauung auf der linken Halsseite, Bronchialatmen links.

19.2. bis 19.3.1962 Untersuchung in der Medizinischen Universitäts-Klinik Tübingen.

Histologie: Eine zweimalige Untersuchung des Tumor-Punktates ergibt keinen pathologischen Befund. Wegen erheblicher Größenzunahme des Tumors und der Einfluß-Stauung Einweisung in das Strahleninstitut.

20.3.1962 In 25 Sitzungen wird das Mediastinum mit 3000 R $Co.^{60}$ belegt.

Ende 1962 Erste Schwangerschaft.

5.7.1963 Lungenmetastasen im linken Lungenfeld werden mit 18 MeV Betatron-Strahlen mit einer Herddosis von 5250 R bestrahlt.

1964 Zweite Schwangerschaft.

1965 Bei der Nachuntersuchung werden keine pathologischen Veränderungen in der Lunge gefunden.

Jetzt: Patientin fühlt sich wohl und führt allein den Haushalt.

3. Kombinationstherapie

Bei einer Kombinationstherapie wird der operierte oder nicht operierte Patient während der Bestrahlung zusätzlich mit Cytostatika, Corticoiden und Diureticis behandelt.

Von 55 Patienten, bei denen diese Behandlung durchgeführt wurde, wurden 35 mit C y t o s t a t i c a behandelt. Abb. IV zeigt eine bessere Überlebungszeit in den ersten 24 Monaten. Außer Endoxan, das am häufigsten gegeben wurde (durchschnittlich 6000 mg), wurden noch Mitomen, SP 54, Trenimon und Methotrexat als Cytostatica eingesetzt.

Abb. V soll eine Übersicht über die verschiedenen Behandlungsmethoden geben.

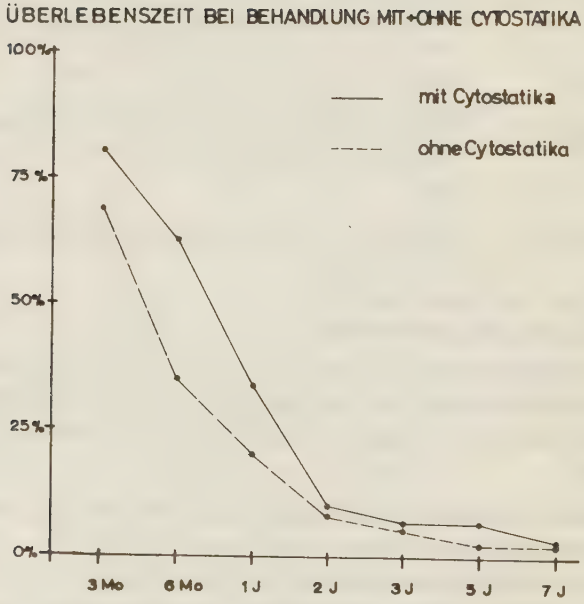

ABBILDUNG IV

BEHANDLUNGSMETHODE UND ÜBERLEBENSZEIT

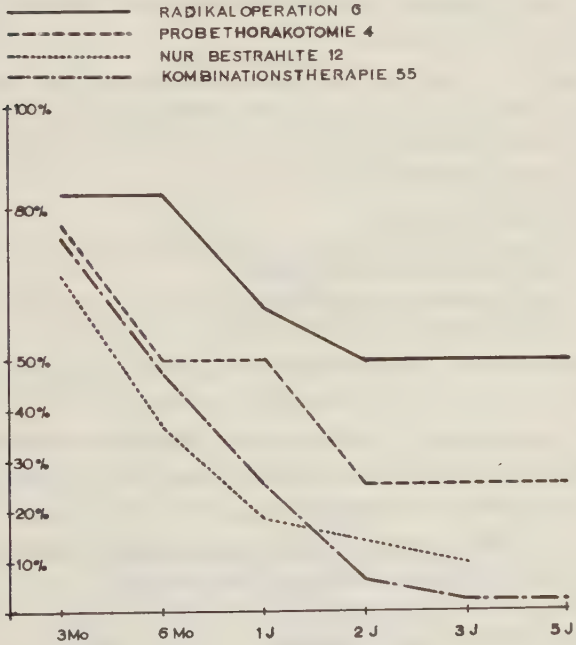

ABBILDUNG V

b) Bestrahlungsmethode und Bestrahlungsdosis

Es muß noch nach dem Zusammenhang zwischen der Überlebenszeit und

1. der Bestrahlungsmethode und
2. Bestrahlungsdosis gefragt werden.

1. Bestrahlungsmethode

In dem Strahlungsinstitut der Universität Tübingen wurden in den letzten 15 Jahren verschiedene Bestrahlungsmethoden durchgeführt.

1. Ortovolt- oder konventionelle Röntgenbestrahlung mit oder ohne Sieb aus Bleigummi (Bleiäquivalenz 1,6 mm, Öffnungsverhältniss 40 %. 200 - 220 kV, 0,5 mm Cu Filter oder Thoräus Filter).

2. Hochvoltbestrahlung
   a) 15 bzw. 18 MeV Röntgenstrahlung der SRW Betatron oder schnelle Elektronen.
   b) Gammastrahlung einer Telecobaltapparatur mit einer Ladung von 2000 Ci Co^{60}.

Das Mediastinum wurde meistens mit einem dorsalen und ventralen 10 x 15 cm Zangenfeld bestrahlt.

In 38 Fällen wurde eine Kombinationsbestrahlung durchgeführt, bei der die Supraklavikulargruben zusätzlich mit 3000 R belegt wurden.

Abb. VI zeigt, daß die Hochvoltbestrahlung der konventionellen Röntgenbestrahlung überlegen ist, sei es in der besseren Überlebungszeit, sei es vor allen Dingen in der besseren Verträglichkeit.

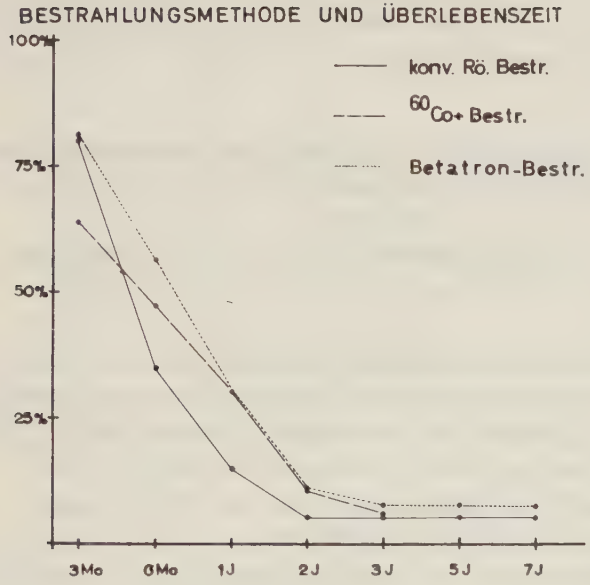

ABBILDUNG VI

2. Bestrahlungsdosis

Die Bestrahlungsdosis wurde für alle Bestrahlungsarten auf R = Dosis am Herd umgerechnet.

Sie zeigt folgenden Einfluß auf die Überlebenszeit:

HD Fälle		6 Mo	12 Mo	24 Mo	60 Mo
5000 R	22	66,6 % (21)	45 % (20)	16,6 % (18)	6,3 %(16)
3-5000 R	35	46,5 % (33)	20 % (30)	6,9 % (29)	3,6 %(28)
3000 R	20	26,3 % (19)	11 % (18)	-	-

c) Histologie

Nach den vorher beschriebenen Behandlungsmethoden soll noch der Therapieerfolg anhand der histologischen Klassifizierung gezeigt werden (Abb. VII).

3. Kritische Bemerkung zur Auswahl des Materials und der Überlebenszeit der Mediastinaltumoren in der Literatur

Eine 5-Jahres-Überlebenszeit von 4.7 % ist gering und muß unter folgenden Gesichtspunkten kritisch bewertet werden:

71 Patienten waren inoperabel und wurden zur palliativ-symptomatischen Bestrahlung überwiesen, und bei 59 % fanden sich während der Bestrahlung Fernmetastasen.

Von den 77 Fällen starben innerhalb der ersten 6 Behandlungswochen 13 Patienten, 9 am Kreislaufversagen und 4 an generalisierten Metastasen.

Diese wurden mit in die Statistik genommen und zeigen, in welch moribunden Zustand die Patienten oft erst zur Bestrahlung kamen.

Aus diesen und den auf Seite 9 diskutierten Gründen ist es schwierig, eine in der Literatur vergleichbare Überlebenszeit zu finden. GREMMEL, GANZ, VIETEN und BAUMANN-SCHENKER beziehen ihre 5-Jahres-Überlebensrate auf radikal-operierte Mediastinaltumoren; und diese sind mit unseren Werten nicht vergleichbar.

Folgende Zusammenstellung gibt einen Hinweis auf die Diskrepanz der Überlebenszeiten der MT in der Literatur.

Überlebenszeiten in % bei:

	Fälle	1 Jahr	5 Jahre
SCHINZ (1937)	33	30	12
STEINBERGER (1955)	54	27,9	0,5
RUBIN (1963)	15	33	
KOROLEVA (1963)	118		10

ÜBERLEBENSZEITEN UND HISTOLOGIE

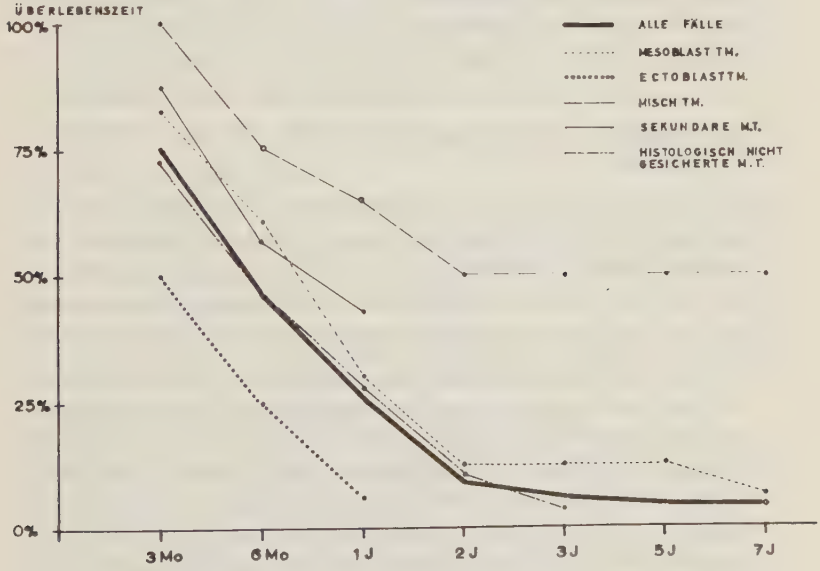

ABBILDUNG VII

Diskussion

Die geringen Überlebensaussichten der Patienten mit Mediastinaltumoren wird in den hier vorgelegten Behandlungsergebnissen nochmals deutlich und durch Literaturangaben bestätigt. Dabei werden hier die Lymphogranulome mit Mediastinalbefall ausgeklammert.

Der frühzeitig erkannte Mischtumor, der total extirpiert und nachbestrahlt wird, kann geheilt werden. Bestrahlungsart und Herddosis haben keinen Einfluß auf die Überlebenszeit. Beide Patienten leben heute noch (einer davon bis 7 Jahre).

Zeigen diese Tumoren ein bösartiges Wachstum, sodaß der Tumor nicht in toto entfernt werden kann, so verbessert eine Hochvoltbestrahlung mit 5000 R die Lebenserwartung. Die 5-Jahres-Überlebensrate beträgt 12,5 %. Dies gilt besonders für die strahlensensiblen Mesoblasttumoren.

Die Patienten mit einem Ectoblast- oder sekundären Mediastinaltumor starben alle innerhalb des 2. Behandlungsjahres.

Eine cytostatische Zusatzbehandlung zeigte eine Verbesserung der Überlebenszeit in den ersten 24 Monaten. Das Recidiv nach 6 Monaten tritt gleich häufig bei diesen, wie bei den nur Bestrahlten auf, unabhängig von der Art und der Dosis des Cytostatikums, das der Patient erhält.

Der Sinn der Bestrahlung kann bisher also nicht in der Heilung des Tumors liegen, sondern vor allem darin, daß die Patienten von den quälenden Symptomen des MT befreit werden. Fast jede Einfluß-Stauung und lebensbedrohliche Atemnot wird mit einer Herddosis von 1000 bis 3000 R beherrscht, je nach der histologischen Ausbildung des Tumors. Mit ihr verschwinden Husten, Schmerzen und oft die Zwerchfellparesen. Die Hochvoltbestrahlung wurde am besten vertragen. Mit einer Cortisontherapie unter zusätzlichen Gaben von Diureticis und Sauerstoff verschwanden die Oedeme sehr schnell.

Je nach der Strahlensensibilität des Tumors fühlte sich der Patient oft schon nach 10-tägiger Kombinationsbehandlung subjektiv wohl, und der Tumor war im Röntgenbild kleiner geworden.

Bei 22 Patienten trat nach durchschnittlich 5 Monaten ein Recidiv auf. Es wurden Lymphknotenmetastasen, Leber- oder Lungenmetastasen diagnostiziert. Nach einem kürzeren oder längeren (bis 40 Monate) beschwerdearmen Intervall lag die Todesursache bei 70 % in einem akuten Herz- und Kreislaufversagen. Ob es sich bei den plötzlichen Kreislaufversagen um einen akuten Verblutungstod handelte (die Patienten starben zu Hause), kann, da keine Obduktionen durchgeführt wurden, nicht mit Sicherheit beantwortet werden.

12 Patienten erlagen einer Tumor-Kachexie, und in 8 Fällen konnte die Todesursache nicht geklärt werden. Den meisten Patienten wurde so ein quälender Erstickungstod erspart.

Folgende therapeutische Maßnahmen sind nach unseren Untersuchungen zweckvoll:

1. In operablen Fällen die Totalextirpation mit einer Nachbestrahlung, sofern es sich nicht um Systemerkrankungen wie das Lymphosarkom, Retikulosarkom oder die Lymphogranulomatose handelt.

2. Bei inoperablen MT keine Probethorakotomie, da der Patient unnötig belastet wird, sondern eine Hochvoltbestrahlung mit einer Herddosis von 5000 R.

3. Bei Patienten, die in moribundem Zustand eingeliefert werden, eine palliativ-symptomatische Hochvoltbestrahlung. In jedem Falle erreicht man eine Besserung der Einfluß-Stauung und der Atemnot, eine Erleichterung für den Patienten, die mit keiner sonstigen Therapie erreicht werden kann.

Zusammenfassung

Es wurden die Schwierigkeiten in der Diagnostik des Mediastinaltumors, bedingt durch die Symptomarmut, die Uneinheitlichkeit der histologischen Klassifikation und die Behandlungsmöglichkeiten anhand des Schrifttums dargelegt. 77 eigene Fälle wurden ausgewertet und kritisch besprochen.

Die erfolgreichste Therapie in diesen zu 92 % inoperablen Fällen war die Hochvoltbestrahlung mit einer Herddosis von 5000 R. Eine Zusatztherapie mit Cytostatika ergab keine Verbesserung der Lebenserwartung. Zusätzliche Gaben von Cortison und Diureticis erleichtern subjektiv die Strahlenbehandlung. Eine Bestrahlung unter 5000 R HD ist palliativ oder symptomatisch, und die Einfluß-Stauung oder Atemnot sprechen auf diese Herddosis, in Abhängigkeit von der Strahlensensibilität des Tumors, sehr gut an.

Die 5-Jahres-Überlebensrate beträgt für die Mesoblastgeschwülste 12,5 %, für die Mischtumoren 50 % und für das Gesamtkrankengut 4,7 %.

Literaturverzeichnis

Agati, G., Stoppa, J.M. (1965) Klinische Beobachtungen über die kombinierte chem.-radiol. Wirkung bei Behandlung von bösartigen Geschwulsten. Radiol.dem. 51, 113-133.

Baroncelli, G., Capretti, G., (1964) Klinische Beobachtungen an Kranken mit Lungen-Ca nach Röntgenth. Radiol.med. 50, 15-31.

Bastecký, J., Chvojka, Z., (1964) Ergebnisse der Telecobaltbestrahlung des Bronchial-Ca. Radiobiol.-Radioth. 5, 35-44.

Bauer, K.H., Stoffregen, J., (1958) Geschwülste des Mediastinums. Handbuch der Thoraxchirurgie, Bd. 3, 796. Springer-Verlag Berlin.

Bauer, K.H. (1951) Über die Mediastinaltumoren und ihre operative Bedeutung. Dtsch.med.Wschr. 76, 597.

Bauer, K.H., (1963) Das Krebsproblem. Springer-Verlag, Berlin-Göttingen-Heidelberg.

Baumann-Schenker,R., (1934) Über das Rundzell-, Lympho-, Rehtothelsarkom im engeren Sinne. Strahlenth. 51, 201

Becker, J., (1961) Grundlagen, Methoden und Ergebnisse der Therapie mit energiereichen Teilchen und ultraharten Strahlen. G. Thieme-Verlag, Stuttgart.

Becker, J., Kärcher, K.H., Kleibel, F., (1966) Zusätzliche Behandlung und Verlaufsbeobachtung während Strahlentherapie und cytostatischer Behandlung. Der Radiologe, 4, 159-175.

Birkner, R., Hinz, G., (1963) Supervolttherapie der Bronchus-Ca. Der Radiologe, 3, 182-187.

Braunbehrens, v.,H., (1965). Zur Probebestrahlung. Strahlenth. 128, 82-85.

Edge, J.R., Glennie, J.S., (1962) Teratoid tumors of mediastinum found dispite previous normal chest Radiography. J. thorax cardiovasc.Surg.40, 172.

Geller, W., (1963) The mandate for chemoth. in superior vena cava obstruction. Radiology, 81, 385-387.

Georgesca, L.R., Vupesca, S., (1963) Über die Stellung der Röntgentherapie in der Behandlung der malignen Lymphogranulomatose. Radiobiol.Radioth. Berlin, 4, 301.

Gemmel, H., Vieten, H,, (1961) Zur Klinik und Röntgendiagnostik der Thymusgeschwülste. Ann.Radiol. 4, 669.

Gremmel, H., Konrad, R.M., (1959-60) Geschwülste des Mediastinums im Kindesalter. Thoraxchirurgie 7, 621.

Gremmel, H., Schulte, W., Vieten, H., (1963) Differentialdiagnostische Besonderheiten neurogener Mediastinaltumoren. Der Radiologe, 3, 37-42.

Grob, M., (1957) Mediastinaltumore. Lehrbuch der Kinderchirurgie, 156. Georg Thieme Verlag Stuttgart.

Guérin, R.A., (1963) A propos de l'iradiation par telecobalt de 110 cancers bronchiques. J.Radiol.Electrol. 44, 75-77.

Hellriegel, W., (1959) Strahlenth. des Bronchus-Ca. Strahlenbio., Strahlentherapie, Nuklearmed. und Krebsforschung, 663. Georg Thieme Verlag Stuttgart.

Hellriegel, W., (1963) Die Behandlung des fortgeschrittenen Bronchial-Ca mit konv.- und Megavolttherapie. Der Radiologe, 3, 187-192.

Herbig, H., Ganz, P., Vieten, H., (1952) Die Mediastinaltumoren und ihre chirurgische Behandlung. Erg.Chir. 37, 224-323.

Hodge, J., Aponte, G., Laughlin, Mc., (1959) Primary mediastinal tumors. J. Thorac. Surg., 37, 730.

Holmes, K.S., (1963) The treatment of superior vena caval syndrome by high dose grid technic. Radiology, 81, 402-405.

Huzly, H., (1960) Zum Mediastinaltumor. Tuberk.-Arzt, 14, 658.

Irmer, W., Gremmel, H., (1959) Mediastinaltumore. Zeitschrift für Tbc und Erkrankungen der Thoraxorgane, 113, 303.

Jolles, B., (1960) KlinischeErfahrungen und Ergebnisse der Siebbestrahlung. Strahlenforschung und Strahlenth. Bd. 2, München-Berlin.

Karnofski, D.A., Abelmann, W.H., Carerr, W.F., Bruchnenal, J.H., (1948) The use of nitrogen mustard in the palliativ treatment of carcinoma, with particular reference to the bronchgenic carcinoma. Canaer, 1, 634-652, Nov.

Kleibel, K., (1966) Die Behandlung mit cytastatischen Substanzen bei soliden Tumoren in der Strahlenklinik. Der Radiologe, 4, 127.

Koroleva, O.F., (1963) Spätergebnisse maligner MT. Radiobio- Radiotherapia, 4, 433-439.

Kott, B., (1922) Über Angiosarkome des Mediastinums. Dtsch.med.Wschr., 2, 1042.

Kraus, R., Strnad, F., (1963) Allgemeine Röntgensymptomatik der MT. Der Radiologe, 3, 2-5.

Kunze, H., (1963) Die obere Einfluß-Stauung in radiologischer Sicht. Med. Klinik, 58, 933-936.

Kuttig, H., Becker, J., Frischbier, H.J., (1962) Erfahrungen und Ergebnisse in der Strahlentherapie des Bronchial-Ca. Strahlenth. 118, 326-340.

Lackner, J., (1960) Mediastinaltumoren im Kindesalter. Fortschr. auf dem Gebiet der Röntgenstrahlung. 93, 429.

Lenk, R., (1933) Die Grundregeln der röntgenologischen Mediastinaldiagnostik. Fortschr.Röntgenstr., 48, 657.

Liebscher, K., Vieten, H., (1952) Die röntgenologische Differentialdiagnose der Bronchusstenose. Fortschr. Röntgenstr. 1.

Lindskog, G., (1951) Diagnostic and Therapeutic problems in benigne mediastinal tumors. New Engl. J. Med. 244, 250-252.

Lissner, J., (1963) Flächen und Elektrokymographie bei Mediastinal-und Lungenprozessen. Der Radiologe 3,8, 295-305.

Lissner, J., (1966) Technik und praktische Bedeutung des Pneumomediastinums. Röntgenpraxis, 19, 6.

Lodin, H., (1957) Mediastinal herniation and displace ment studied by transversal tomogra-phie. Acta Radiolog. 48, 337-350.

Mathey, J., Brulé, M.C., Laval, M.C., Israel, M.L. Le Brigand, M.H., (1964) Doit-on modifier le traitement du cancer du pumon? Etendue de l'exerèse? Assosiation 'a d'autre therapeutique. Revue de Tbc et de Pneumologie, 5-6, 638-656.

Maaßen, W., (1962) Die Mediastinoscopie, eine neue diag-nostische Methode bei Thoraxerkran-kungen. Dscht.med.Wschr. 87, 2004-2009.

Mégerand, R., (1961) Les tumeurs du mediastin. Helv.chir.Acta 28, 28-42.

du Mesnil de Rochmont, R., (1958) Strahlentherapie der Mediastinaltumo-ren. Lehrbuch der Strahlenheilkunde, S. 604. Ferdinand Enke Verlag, Stutt-gart.

Mülly, K., (1956) Die Erkrankungen und Geschwülste des Mediastinums. Handbuch der Inneren Medizin, Bd. 4, 4. Teil, 391. Springer-Verlag, Berlin-Göttingen-Heidelberg.

Nachbur, B., Senn, A., (1964) Mediastinaltumoren. Helv.chir.Acta 31, 155-170.

Oliva, L., de Albertis, P., (1963) Diagnostische Möglichkeiten und Ge-fahren des Pneumomediastinums bei Mediastinaltumoren. Der Radiologe, 3, 2, 58-65.

Oeser, H., (1954) Strahlenbehandlung der Geschwülste. Urban-Schwarzenberg-Verlag, S. 260.

Pachter, M.R., Lattes, R., (1963) Mesenchymal tumors of mediastinum. Cancer 16, 74-94.

Patrassi, G., (1959) Über das Lymphosarkom und die Lymphosarkomatose. Handbuch der gesamten Haematologie. Heilmeyer, L., Hittmair, A., Bd. 2, 568. Urban-Schwarzenberg-Verlag.

Reinhold, H., Sauerbrey, R., (1963) Zur Behandlung des inoperablen Bronchial-Ca. Dt. Gesundheitswesen 18, 1488-1496.

Ringertz, N., Lindholm, S.O., (1956) Mediastinal tumors and cysts. J.Thorac.Surg. 31, 458-487.

Roswitt, B., Kaplan, G., Jacobson, H.G., (1953) The superior vena cava obstruction-syndrom in the bronchique Carcinoma. Radiologie 61, 722.

Rubin, P., Green, J., Holzwasser, C., Gorle, R., (1963) Superior vena cava syndrome. Radiologie 81, 388-401.

Sarasin, R., (1936) Strahlenbehandlung kindlicher Mediastinalerkrankungen. Strahlenth. 57, 145.

Sauerbruch, F., (1925) Die Chirurgie der Brustorgane. Berlin.

Saupe, E., (1944) Strahlenbehandlung der MT. Strahlenth. 75, 221.

Schechter, M.M., (1954) The superior vena cava Syndrome. Amer.J.med.Sci. 227, 46-56.

Scherer, E., Uhlendorf, G., (1961) Die obere Einflußstauung. Der Radiologe 1, 105.

Schinz, R., Zuppinger, A., (1937) Siebzehn Jahre Strahlenth. der Krebse, S. 255. Georg Thieme Verlag Leipzig.

Schlegel, B., Herberer, G., (1958) Mediastinalerkrankungen. Klinik der Gegenwart, Bd. 6, S. 385. Urban-Schwarzenberg-Verlag.

Schulte-Brinkmann, W., Hohn, U., (1963) Über Erfahrungen mit dem Zytostatikum Endoxan. Strahlenth. 121, 625.

Seybold, W.D., (1950) Tumors of the thymus. J. Thorcic.Surg. 20, 195.

Steinberger, F., (1955) Strahlenth. Probleme bei der Diagnose der mediastinalen Tumoren. Strahlenth. 98, 382.

Strnad, F., (1954) Zur Frage der Mitbeteiligung des Mediastinums beim Bronchial-Ca. Fortschr. der Röntgenth. 80, 427.

Trial, R., Roze, R., Uzzan, D., Chebat, J., (1963) La télecobaltth. des tumeurs bronchiques. Sem . Hôp. Paris, 39, 730-739.

Vieten, H., (1963) Röntgendiagnostik der MT. Der Radiologe 3, 1-2.

Walzel, P., (1933) Lungentumore mit Einschluß von auf die Lunge übergreifenden MT und Thoraxwandgeschwülste. Bruns' Beitr. 158, 645-671.

Wellhauer, J., (1963) Mischgeschwülste des Mediastinums. Der Radiologe 3, 16-30.

Name	Geschl.	geb.	gest.	Diagnose	Bestrahl.	U.Z.
R.R.	w	12.12.1935	28.1.1961	Fibro-Sa.	Konv.Rö.	19 Mon.
K.Ch.	m	7. 1.1931	5.7.1964	Fibro-Sa.	Betatron	79
M.A.	w	23.11.1890	18.12.1958	Fibro-Sa.	Betatron	11
R.H.	m	26. 7.1924	27. 4.1960	Myxo-Sa.	Konv.Rö. + schn.Elekt.	11
L.S.	m	23. 8.1953	20. 9.1965	Lympho-Sa.	Co^{60}	20 Tage
S.F.	m	3. 7.1947	9. 6.1961	Lympho-Sa.	Co^{60}	1 Mon.
S.I.	w	24. 6.1953	19.11.1960	Lympho-Sa.	Konv.Rö.	3
N.R.	m	9.10.1957	23. 3.1961	Lympho-Sa.	Konv.Rö.	3
W.M.	w	9.10.1950	31. 7.1960	Lympho-Sa.	Konv.Rö.	7
G.M.	w	2. 3.1900	27.11.1956	Lympho-Sa.	Konv.Rö.	3
L.K.	m	27. 6.1907	14.10.1963	Lympho-Sa.	Co^{60}	2
M.E.	m	19. 2.1919	-	Lympho-Sa.	Co^{60}	-
S.W.	w	13.12.1913	23. 8.1965	Rundz.Sa.	schn.Elekt.	5
R.D.	w	9.11.1909	4. 3.1964	Retoth.Sa.	schn.Elekt.	15
St.H.	m	8. 3.1929	19. 4.1958	Retoth.Sa.	Konv.Rö. + Betatron	11
R.H.	m	14.12.1913	-	Retoth.Sa.	schn.Elektr.	-
F.H.	m	10.10.1929	-	Retoth.Sa.	schn.Elektr.	-
G.H.	m	2. 6.1898	15.12.1962	Retoth.Sa.	Konv.Rö. + Betatron	9
St.M.	m	1. 1.1895	3. 9.1964	Bronch.Ca.	Co^{60}	1

Name	Geschl.	geb.	gest.	Diagnose	Bestrahl.	U.Z.
Ö.H.	m	31. 1.1912	17. 4.1963	Bronch.Ca.	schn.Elektr.	1
L.K.	m	26. 4.1920	11.11.1958	Bronch.Ca.	schn.Elektr.	3
B.F.	m	27.10.1907	10. 9.1964	Bronch.Ca.	Co^{60}	4
V.Ch.	m	1. 2.1924	11. 6.1961	Bronch.Ca.	Co^{60}	5
St.T.	m	20.10.1904	13. 9.1963	Bronch.Ca.	schn.Elekt.	7
K.A.	m	7. 7.1902	1.1962	Bronch.Ca.	schn.Elekt.	6
B.F.	m	11. 6.1900	23. 1.1966	Bronch.Ca.	schn.Elekt.	7
H.J.	m	23. 7.1895	29. 4.1961	Bronch.Ca.	Ca^{60}	24 Tage
R.K.	m	27. 1.1898	2. 1.1956	Bronch.Ca.	Konv.Rö.	16
M.B.	w	27. 2.1908	27. 6.1957	Bronch.Ca.	Konv.Rö.	1 Mon.
G.R.	m	2. 8.1957	12. 6.1963	Bronch-Ca.	Konv.Rö. + schn. Elekt.	3
H.A.	w	1. 1.1903	17. 8.1965	Bronch.Ca.	schn. Elekt.	2
B.G.	m	12. 2.1908	14. 6.1957	Bronch.Ca.	Konv.Rö.	16Tage
E.A.	m	29. 9.1900	15. 3.1963	Bronch.Ca.	schn.Elekt.	18 Mon.
E.M.	w	24. 4.1920	13. 6.1957	Ba-medull.	Konv.Rö.	1
W.F.	m	22.10.1949	26. 1.1956	Teratom	Konv.Rö.	3 Mon.
E.F.	m	4. 3.1909	-	Teratom	Co^{60}	-
St.P.	m	28. 2.1943	7.10.1965	Thymom	Co^{60}	12
L.W.	m	20. 2.1909	-	Thymom	schn.Elekt.	-
L.A.	m	7. 6.1934	-	Thymom	Konv.Rö.	-

Name	Geschl.	geb.	gest.	Diagnose	Betrahl.	U.Z.	
M.E.	w	6. 7.1886	20. 4.1953	Mamma-Ca.	Konv.Rö.	4	
A.M.	w	28.10.1914	24. 7.1959	Mamma-Ca.	schn.Elekt.	6	
F.E.	w	8. 7.1937	9. 3.1965	Pl.ep.Ca	schn.Elekt.	19	Tage
H.H.	m	27. 3.1907	5. 6.1964	Pl.ep.Ca.	Co^{60}	5	Mon.
H.A.	m	15. 5.1909	4. 5.1965	Pl.ep.Ca.	Co^{60}	13	
H.R.	m	22.10.1921	-	Pl.ep.Ca.	schn.Elekt.	-	
B.K.	m	5. 3.1921	-	Pl.ep.Ca.	schn.Elekt.	-	
G.W.	m	12.11.1903	6. 5.1965	Seminom	Co^{60}	14	
O.B.	m	12.11.1902	1.10.1965	M.T.	Co^{60}	2	
A.A.	m	18. 6.1901	29.10.1965	M.T.	Co^{60}	2	
R.A.	m	18. 8.1919	15.10.1959	M.T.	schn.Elekt.	2	
B.O.	m	15. 6.1909	8. 9.1960	M.T.	Konv.Rö.	5	
G.Th.	w	2. 7.1920	5. 8.1958	M.T.	schn.Elekt.	5	
B.H.	m	20.11.1909	26. 8.1965	M.T.	schn.Elekt. + Co^{60}	6	
F.W.	m	22. 2.1918	11.12.1964	M.T.	Co^{60}	6	
M.M.	m	12.11.1904	5.12.1961	M.T.	schn.Elekt.	6	
R.P.	m	18.12.1912	6. 5.1961	M.T.	schn.Elekt.	14	
F.L.	m	20. 5.1937	-	M.T.	schn.Elekt.	-	
W.F.	w	26. 6.1914	-	M.T.	Co^{60}	-	
A.A.	m	19.10.1938	-	M.T.	schn.Elekt.	-	

Name	Geschl.	geb.	gest.	Diagnose	Bestrahl.	U.Z.
B.E.	m	29. 6.1895	23. 6.1959	M.T.	schn.Elekt.	2
B.F.	m	21.11.1904	17.11.1959	M.T.	schn.Elekt.	2
R.F.	m	4. 8.1897	7. 7.1959	M.T.	schn.Elekt.	1
M.A.	w	21. 1.1895	10.1964	M.T.	Co^{60}	15 Tage
H.K.	m	27. 8.1904	29. 8.1963	M.T.	schn.Elekt.	5 Mon.
P.H.	m	2. 7.1900	18. 1.1957	M.T.	Konv.Rö.	3
M.R.	w	17. 3.1901	-	M.T.	Co^{60}	-
L.E.	m	19. 1.1901	9. 3.1958	M.T.	schn.Elekt. + Konv.Rö.	3
T.B.	m	1. 4.1905	18. 5.1964	M.T.	Co^{60}	9
L.J.	m	6.11.1895	18.11.1964	M.T.	schn.Elekt.	21
Sch.E.	w	19.10.1892	10.1958	M.T.	Konv.Rö.	18
D.H.	m	2. 2.1910	-	M.T.	Co^{60}	-
B.B.	w	14. 3.1940	-	M.T.	Co^{60} + schn.Elekt.	-
B.S.	w	17. 5.1891	1. 9.1956	M.T.	Konv.Rö.	7 Mon.
P.W.	m	16. 1.1901	27. 7.1961	M.T.	Co^{60}	5
L.M.	w	25. 8.1896	-	M.T.	schn.Elekt.	-
W.E.	m	7. 7.1909	19. 5.1964	M.T.	schn.Elekt.	5
D.H.	m	20. 3.1910	2.11.1964	M.T.	schn.Elekt.	1

Herrn Dozent Dr. U. Feine danke ich herzlich für die Überlassung des Themas und für die freundliche Unterstützung bei der Ausarbeitung dieser Abhandlung.

Herrn Prof.Dr. R. Bauer danke ich für die Erlaubnis, das Krankengut des Medizinischen Strahleninstitutes der Universität Tübingen auszuwerten.

Lebenslauf

Ich, Mechthild Bartholomé, wurde am 31.3.1941 als Tochter des Chirurgen Dr.med. Hans Bartholomé und seiner Frau Annemarie, geb. Dieck in Daun/Eifel geboren. Dort besuchte ich 5 Jahre die Volksschule, anschließend 6 Jahre das Progymnasium in Gerolstein und 3 Jahre das Aufbaugymnasium in Wittlich. 1961 bestand ich das Abitur.

In Würzburg, in Kiel und in Wien studierte ich Medizin und bestand am 1. August 1967 in Tübingen das medizinische Staatsexamen.

Bamberger Fotodruck · Rudolf Rodenbusch